
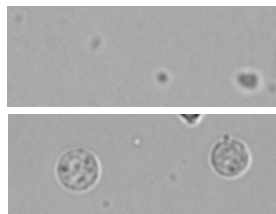
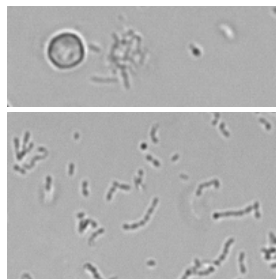
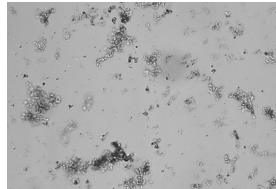


Průvodce bakteriemi a analýzou moči

Analyzátor močových sedimentů SediVue Dx*

Výsledky bakterií budou hlášeny jako „nezjištěné“, „podezření na přítomnost“ nebo „přítomné“. Bakterie může být obtížné odlišit od amorfních a krystalických zbytků. Pokud je výsledek bakterií „podezření na přítomnost“, zpráva uvede, že je doporučeno další rozlišení. Důrazně doporučujeme začít vizuální prohlídkou snímků. Pokud lze nepřítomnost nebo přítomnost bakterií potvrdit vizuální kontrolou, zvažte přidání poznámky do záznamu pacienta.

V případech, kdy snímky nevykazují jasné známky bakteriurie, může být nutné provést další potvrzující kroky. Může se také zobrazit zpráva „zjištěny krystalické nečistoty“, která naznačuje, že byste měli více rozlišovat výsledky týkající se bakterií, protože nečistoty mohou připomínat bakterie.

Pokud výsledek bakterií je...	A pacient...	Pak...
 Žádné nezjištěny	Nemá žádné klinické příznaky/ anamnézu	Bakteriurie je nepravděpodobná
 Podezření na přítomnost a snímky ukazují částice naznačující přítomnost nečistot nebo bakterií	Nemá žádné klinické příznaky/ anamnézu Má klinické příznaky/anamnézu	Bakteriurie je nepravděpodobná Zvažte použití sady SediVue na potvrzení přítomnosti bakterií nebo suchého preparátu k rozlišení bakterií od zbytků, artefaktů nebo amorfního krystalického materiálu
 Podezření na přítomnost nebo přítomnost a snímky jasně prokazují přítomnost bakterií	Má buď klinické příznaky/ anamnézu, nebo nemá žádné klinické příznaky/anamnézu	Suchý preparát obvykle není potřeba – zvažte kultivaci a citlivost (ne všechny bakterie jsou životaschopné)
 Podezření na přítomnost nebo přítomnost s detekovanou krystalickou nečistotou	Má buď klinické příznaky/ anamnézu, nebo nemá žádné klinické příznaky/anamnézu	Při podezření na bakteriurii zvažte použití sady SediVue na potvrzení přítomnosti bakterií nebo suchého preparátu k rozlišení bakterií od zbytků, artefaktů nebo amorfního krystalického materiálu Pokud není podezření na bakteriurii, je bakteriurie nepravděpodobná

Jak používat sadu SediVue* na potvrzení přítomnosti bakterií


1. Na stanici IDEXX VetLab* vyberte pacienta ze seznamu výsledků, klepněte na položku **Přidat test**, klepněte na ikonu **SediVue Dx**, klepněte na položku **Potvrzení přítomnosti bakterií**, klepněte na položku **Přidat test** a poté klepněte na položku **Přidat**.
2. Odměřte 165 µl dobře promíchané moči a přelijte ji do nové zkumavky.
3. Do stejné zkumavky přidejte 1 kapku reagensie 1 (červené) a zkumavku 5x převraťte, aby se promíchala.
4. Do stejné zkumavky přidejte 1 kapku reagensie 2 (modrá) a zkumavku 5x převraťte, aby se promíchala.
5. Vstříkněte 165 µl připraveného vzorku do kazety na analyzátoru a stiskněte tlačítko **Start**.

Jak připravit suchý preparát

1. Naplňte odstředivku dobře promíchanou čerstvou močí odebranou ze dna zkumavky se vzorkem.
2. Odstředte vzorek na nastavení **Moč** (nebo 400 g).
3. Opatrně odsajte supernatant až k peletě, přičemž ponechte velmi malé množství moči, ve kterém bude peleta resuspendována.

Poznámka: Získání pelet ze zředěné moči může být náročné.

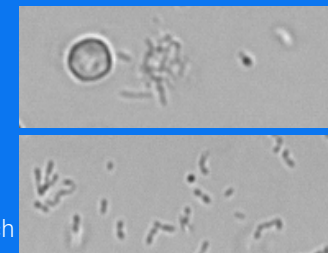
4. Na dno zkumavky lehce ťukněte, abyste jemně resuspendovali vytvořené prvky.
5. Naneste kapku vzorku na podložní sklíčko, podobně jako při přípravě krevního nátěru.
6. Umístěte čisté roztírací sklíčko pod úhlem přibližně 30–40° před kapku moči.
7. Posuňte roztírací sklíčko do kapky a nechte materiál, aby se rozetřel podél okraje roztíracího sklíčka.
8. Posunujte roztírací sklíčko směrem ke konci sklíčka se vzorkem a udržujte je ve vzájemném kontaktu.
9. Uprostřed sklíčka náhle zastavte roztírání vzorku moči a zvedněte roztírací sklíčko přímo nahoru, aby se vytvořila linie materiálu.
10. Důkladně sklíčko vysušte a poté je obarvíte běžným hematologickým/cytologickým barvivem (např. Diff-Quik*).



Bakteriurie: Důležité věci, které je třeba mít na paměti

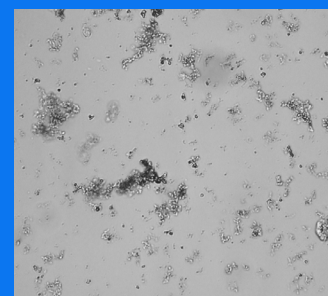
Tyčinky se vyskytují 2x častěji než koky³

- + Bakterie mohou být přítomny – i ve významném množství – s bílými krvinkami (WBC) nebo bez nich.⁴
- + Většina infekcí močových cest je důsledkem vzestupu bakterií z rektální nebo fekální kontaminace nebo z distálního urogenitálního traktu.⁵
- + 14 % psů prodělá během svého života infekci močových cest (UTI).⁶




Mnoho věcí vypadá jako malé tečky

- + Dokonce i univerzitní laboranti mají potíže s vizuální identifikací bakterií. Je to hlavní důvod, proč je pouze 40 % pozitivních vzorků vyšetřených pomocí manuální mikroskopie potvrzeno kultivací.¹
- + Kapičky lipidů, amorfni krystaly, buněčné zbytky nebo artefakty mohou být zaměněny za koky.²
- + Když tyčinka stojí na svém okraji a je kolmá k ohniskové rovině, může se jevit jako kok.
- + Při identifikaci bakterií se nespolehejte na Brownův pohyb, protože ten mají všechny malé částice. *Proteus mirabilis* je jediný běžný patogen infekcí močových cest, který je pohyblivý.



Čerstvá je nejlepší

- + Populace bakterií se může zdvojnásobit každých 20 minut.⁷
- + Moč není ideálním prostředím pro bakterie. V průběhu času mohou bakterie odumřít nebo být fagocytovány bílými krvinkami, takže pozitivní vzorek se v době, kdy dorazí do referenční laboratoře, jeví jako negativní.



Literatura

1. Swenson CL, Boisvert AM, Gibbons-Burgener SN, Kruger JM. Evaluation of modified Wright-staining of urine sediment as a method for accurate detection of bacteriuria in dogs. *JAVMA*. 2004;224(8):1282–1289.
2. Swenson CL, Boisvert AM, Gibbons-Burgener SN, Kruger JM. Evaluation of modified Wright-staining of dried urinary sediment as a method for accurate detection of bacteriuria in cats. *Vet Clin Pathol*. 2011;40(2):256–264.
3. Referenční laboratorní data = 412 000 vzorků, pouze psi a kočky. Údaje z evidence IDEXX Laboratories, Inc. Westbrook, Maine, USA.
4. Rizzi TE, Valenciano A, Bowles, M, et al. *Atlas of Canine and Feline Urinalysis*. Ames, IA: Wiley-Blackwell; 2017:157–158.
5. IDEXX Laboratories, Inc. Diagnostické informace, duben 2017; Diagnosis and management of bacterial urinary tract infections in dogs and cats. <https://www.idexx.com/files/urinalysis-dx-update-april-17.pdf>. Publikováno v dubnu 2017. Přístupné 19. března 2020.
6. Ling GV. Therapeutic strategies involving antimicrobial treatment of the canine urinary tract. *JAVMA*. 1984;185(10):1162–1164.
7. Haugan MS, Hertz FB, Charbon G, et al. Rychlost růstu *Escherichia coli* během infekce močových cest u člověka: implikace pro účinek antibiotik. *Antibiotics*. 2019;8(3):92. doi: 10.3390/antibiotics8030092.